Aus dem Städtischen Krankenhaus am Urban
Chirurgische Abteilung
Direktor: Prof. Dr. E. Gohrbandt

ane Medical Library

Ueber das Magensarkom

(8 Abbildungen)

Inaugural-Dissertation
zur
Erlangung der medizinischen Doktorwürde
an der
Friedrich Wilhelms-Universität zu Berlin
Tag der Promotion 12. April 1935

Vorgelegt von
Wolfgang Roth aus Reichenbach

Gedruckt mit Genehmigung der Medizinischen Fakultät der Universität Berlin
Dekan: Prof. Dr. Magnus
Referent: Prof. Dr. E. Gohrbandt
Korreferent: Geh. Prof. Dr. Sauerbruch

11

Ueber das Magensarkom.

Die ersten genauen anatomischen und klinischen Definitionen des Sarkoms verdanken wir den Arbeiten Virchows, welcher 1864 bereits einen Fall von Magensarkom beschrieben hat. Aber es wurden auch sicherlich in der Zeit vorher schon Fälle veröffentlicht, bei denen jedoch infolge mangelnder Definition der Geschwulst nur die Diagnose nicht einwandfrei gestellt werden konnte. Die ersten Angaben, welche mit großer Wahrscheinlichkeit ein Magensarkom betreffen, finden sich bei Morgagni im Jahre 1750. Späterhin nahm die Zahl der Veröffentlichungen rasch zu, und es wurden in größeren Abständen Zusammenfassungen des veröffentlichten Materials veranstaltet (1909 Ziesché und Davidsohn, 1912 O. Hesse, 1916 Schlesinger, 1921 Konjetzny, 1926 Borrmann).

Die Magensarkome sind definiert als Sützsubstanzgeschwülste von mangelnder Gewebs- und Zellreife und können aus allen Schichten des Magens entstehen. Hesse findet bei einer Zusammenstellung von 94 Fällen einen Ausgang von der

Submucosa	in 65 %
Muskularis	in 24 %
Mucosa, Musc. mucosae	in 7 %
Subserosa	in 4 %

Die Aetiologie des Magensarkoms ist noch völlig unklar. Die Virchowsche Irritations- oder Reiztheorie, welche behauptet, daß Geschwülste an der Stelle eines chronischen Reizes entstünden, hat sich nur in wenigen Situationen bestätigen lassen, z. B. beim Zungenkrebs bei Pfeifenrauchern. Auch die parasitäre Theorie, welche die Geschwülste als eine Infektionskrankheit durch Lebewesen hervorgerufen aufgefaßt haben will, hat viel Widerspruch gefunden. Die Entstehung eines Sarkoms nach einem Trauma ist mehrfach beschrieben worden, und es muß hier aber gesagt werden, daß der Nachweis eines pathologisch-anatomischen Zusammenhanges nicht erbracht wurde, trotzdem dem Trauma in bestimmten Fällen seine Bedeutung nicht abgesprochen werden kann. Auch die klinische Erfahrung zwingt, das Trauma in seiner Bedeutung für das Sarkom zu bejahen, Voraussetzung ist natürlich, daß eine umschriebene kräftige Gewalteinwirkung stattgefunden hat und keine allzu lange Zeit zwischen dem Trauma und der Entstehung des Sarkoms verstrichen ist. Nach Ribbert beruht jedes Geschwulstwachstum auf Entwicklungsstörungen, welche Anomalien der Keimzellen zur Grundlage haben. Es wird eine besondere Disposition angenommen, welche angeboren ist und vererbt wird. Gegen diese Theorie spricht, daß es der experimentellen Geschwulstforschung gelungen ist, echte bösartige Geschwülste künstlich zu erzeugen. Borrmann endlich meint, daß beim Magensarkom ebenso wie bei den anderen Geschwülsten fötale Zelldystopien die größte Rolle spielen dürften.

Über die Häufigkeit des Magensarkoms sind die Autoren sehr verschiedener Ansicht gewesen. Es ist aber ohne weiteres klar, daß nur große Zusammenfassungen vieler Statistiken von der Häufigkeit dieser Erkrankung ein Bild machen lassen und nicht einige beobachtete Fälle prozentual umgerechnet werden können auf die Zahl der übrigen Magentumoren. Die erste größere Zusammenfassung lieferte O. Hesse, welche 1917 von Geymüller ergänzt und 1921 von Konjetzny erneut zusammengefaßt wurde. Die meisten der später erschienenen Arbeiten beschränken sich darauf, das klinische Bild weiter abzurunden an Hand von Beschreibungen beobachteter Fälle. Für den Chirurgen wichtig erscheint die Häufigkeit des Sarkoms im Vergleich zum Carzinom. Die hauptsächlichen Zusammenstellungen ergeben:

O. Hesse			= 1,0 %
Konjetzny	382 Ca	5 Sa	= 1,3 %
Borrmann	240 Ca	5 Sa	= 2,0 %
Hünermann	231 Ca	7 Sa	= 3,0 %
D'Aunoy			= 1,0 %
Jaki	185 Ca	1 Sa	= 0,54 %
Lubarsch	2738 Ca	9 Sa	= 0,3 %

Die große Sammelstatistik des Krebskomitees in Berlin (Lubarsch) weist von allen die geringste Prozentziffer auf. Wie aber schon aus der Arbeit von Hesse hervorgeht und später immer wieder bestätigt wird, werden nicht alle Magensarkome als solche diagnostiziert, weil eine exakte histologische Untersuchung nicht vorgenommen wird. Obwohl bereits etwa 500 Magensarkomfälle in der Weltliteratur bisher veröffentlicht wurden, kann man feststellen, daß gerade in den letzten zehn Jahren reichlich neue Fälle beschrieben wurden, welche sich nicht statistisch nach allen Seiten auswerten lassen. Unter Berücksichtigung aller Angaben scheint die Häufigkeit des Magensarkoms um 1 % herum zu liegen, wie auch Hesse 1912 schon feststellte. Die absolute Zahl der bisher bekannt gewordenen Magensarkomfälle ist in diesem Zusammenhang fast ohne Interesse. Es sei jedoch mitgeteilt, daß die letzte Zusammenstellung aus der Weltliteratur 1930 von D'Aunoy und Zoeller vorgenommen wurde, welche 335 Fälle fanden. Nach 1930 finden sich etwa 90 Angaben über Magensarkom. Es ist jedoch nicht zweifelhaft, daß ein großer Teil der Fälle bisher von den Kliniken nicht veröffentlicht wurde bzw. im Index nicht enthalten ist. Infolgedessen ist die Annahme berechtigt, daß die Zahl ganz wesentlich höher ist, 500 Fälle zumindest übersteigt.

In der Einteilung der Sarkome schließen wir uns am besten O. Hesse an und unterscheiden:

1. Äußere-exogastrisch-wachsende Magensarkome.
2. Innere-gestielte-endogastrisch-wachsende Magensarkome.
3. Die Magenwand infiltrierende-intramural-wachsende Magensarkome.

Zu der exogastrisch wachsenden Gruppe gehören in der Hauptsache die Spindelzellensarkome und die Fibrosarkome. Je nach der Art ihres Zusammenhanges mit dem Magen müssen weiter unterschieden werden die gestielten von den breitbasig aufsitzenden Sarkomen. Spindel- und Fibrosarkome bilden mit Vorliebe gestielte Tumoren,

während die breitbasig aufsitzenden Rundzellensarkome oder besonders zellreiche Spindelzellensarkome darstellen. Die gestielten Sarkome nehmen ihren Ausgang von der Vorderwand, Hinterwand und der großen Kurvatur, jedoch führt Konjetzny auch zwei Fälle an, in denen sich der Tumor von der kleinen Kurvatur aus entwickelt hatte (Fall Heller und Fischer), unter den neuerlich beschriebenen Fällen findet sich ein weiterer, von Demel beschrieben. Die gestielten Sarkome entwickeln sich nach der freien Bauchhöhle zu, oberhalb des großen Netzes, zwischen die beiden Blätter des großen und kleinen Netzes hinein, oder hinter das Colon transversum und fallen besonders durch ihre Größe auf. Sie sind gut abgrenzbar und führen infolge ihrer variablen Lage im Bauchraum zu den mannigfaltigsten Erscheinungsformen, welche die Diagnosestellung mitunter erheblich erschweren bzw. zu Fehldiagnosen führen, wie weiter unten beschrieben werden wird. Der Stiel, durch den sie mit der Magenwand zusammenhängen, ist im Vergleich zu der oft erheblichen Größe des Tumors unverhältnismäßig dünn, der Tumor erreicht oft Kindskopfgröße, ja sogar Mannskopfgröße ist beschrieben worden, und führt hierdurch nicht nur zu Verdrängungserscheinungen anderer Organe des Bauchraumes, sondern führt durch seine eigene Schwere hauptsächlich auch Magensenkung herbei.

Das breitbasig aufsitzende Sarkom (zellreiche Spindel-, Rundzellen- und Myosarkome) neigt zu regressiven Veränderungen, Zystenbildung und durch seinen Gefäßreichtum auch zu interstitiellen Blutungen, welche einerseits durch Traumen hervorgerufen werden können, andrerseits durch Stieldrehungen und die dadurch verursachte Stauung.

Die zweite Gruppe der endogastrisch wachsenden gestielten Sarkome scheint entgegen der Ansicht von Konjetzny doch nicht so selten zu sein, den beiden von ihm zitierten Fällen können drei neuere Beobachtungen zugefügt werden (Deneke, Goebel und Kadrnka), in einem Fall handelte es sich um ein sarkomatös entartetes Neurinom mit regressiven Veränderungen, aber glatter Oberfläche, im anderen waren kleine Ulcerationen gefunden worden, so daß sich ein Unterschied gegen die gestellten inneren Magencarcinome eigentlich nur durch die glattere Oberfläche und die geringere Zerklüftung ergibt. Die dritte Gruppe der sich in der Magenwand entwickelnden Sarkome umfaßt hauptsächlich die Lymphosarkome, Polymorphzelligen und Rundzellensarkome. In dieser Gruppe werden zwei Untergruppen unterschieden, eine flächenhafte, fungöse, expansive Sarkomart und eine mehr infiltrierende flächenhafte. Die erstere substituiert die Magenwand vollkommen, erreicht beträchtliche Dicke und neigt zu jauchigem Zerfall, da die Schleimhaut frühzeitig zerstört wird, jedoch ist sie gegen die umgebende Magenwand ziemlich scharf abgesetzt.

Die flächenhaft infiltrierende Art — meist Rundzellensarkom — stellt destruierende, die Nachbarorgane komprimierende oder durchwachsende große Geschwulstmassen dar, welche besonders zur Metastasenbildung neigen. In diese Gruppe gehören auch die Lymphosarkome, deren Stellung zu der aleukaemischen Lymphomatose noch nicht völlig geklärt erscheint. Im Jahre 1922 veröffentlichte

Schindler einen Fall von Lymphosarkom des Magens, welcher in seinen Anfangszuständen gastroskopisch beobachtet wurde. Schindler beobachtete schwerste Veränderungen der Schleimhaut, warzige Hervortreibungen und Bildung starrer Leisten und Bänder, welche höckrige, knollige Beschaffenheit zeigten. Das gastroskopische Bild des von ihm beobachteten Initialstadiums erinnert an das von Konjetzny veröffentlichte Bild einer Lymphomatose des Magens bei ausgedehnter aleukaemischer Lymphomatose. Schindler konnte damals mangels Erfahrungen die Diagnose auf Sarkom nicht stellen, eine Operation fand nicht statt, erst die Sektion brachte die Diagnose.

Für Diagnose und Indikationsstellung ist es wichtig, das Lebensalter der Sarkomkranken und die Verteilung auf die beiden Geschlechter festzustellen. Das Magensarkom bevorzugt kein Geschlecht nach den bisher gemachten Beobachtungen, sondern befällt Männer und Frauen gleichmäßig. Die einzelnen Zusammenstellungen bieten folgendes Bild:

O. Hesse	69	Männer	61	Frauen
Lofaro	59	„	56	„
Ziesché	59	„	56	„
Davidsohn				
Wittkamp	61	„	63	„
Geymüller	12	„	16	„

Unter den neueren von diesen Autoren noch nicht berücksichtigten Fällen lassen sich zusammenstellen: 13 Männer und 12 Frauen, 2 Kinder ohne Angabe des Geschlechts. Balfour und McMann geben aus der Mayoklinik 54 Fälle von Magensarkom bekannt, bei denen das Verhältnis 25 : 1 zugunsten der Männer ist.

Was nun das Alter der Sarkomkranken anbelangt, so gehen die Ansichten teilweise etwas auseinander. Nach Hesse steht etwa die Hälfte der Patienten zwischen 40 bis 60 Jahren, ein Viertel ist jünger als 30 Jahre und nur ein Sechstel über 60 Jahre. Das mittlere Lebensalter beträgt nach seiner Zusammenstellung 44½ Jahre. Die Ansicht von Fenwicks, Manges und Matsouka, das Magensarkom befalle mit Vorliebe junge Leute, wird von Hesse und später noch einmal von Konjetzny abgelehnt. Spätere Zusammenfassungen haben diese Ansicht auch weiter bestätigt, so ist das Durchschnittsalter der 54 Fälle der aus der Mayoklinik veröffentlichten 43 Jahre, und dieser Zahl entsprechen auch die Werte, welche sich aus den Veröffentlichungen der letzten zehn Jahre zusammenstellen lassen. Es fanden sich bei 51 weiteren Fällen (23 Männer und 28 Frauen) ein Gesamtdurchschnittsalter von 42,1 Jahren, bei den Männern ein Durchschnittsalter von 48,6 Jahren, bei den Frauen von 36,3 Jahren. Nicht berücksichtigt sind in diesen Aufstellungen zwei Fälle, einer von Lymphosarkom bei einem 13jährigen Kinde und ein Fall von Lymphosarkom bei einem 3 Jahre und 3 Monate alten Kinde, welche von Fritsche bzw. Hunt ohne Geschlechtsangabe beschrieben wurden.

Nach dieser Zusammenstellung hat es fast den Anschein, als ob das weibliche Geschlecht von Magensarkom in einem früheren Lebensalter befallen werde als das männliche, jedoch sprechen sich frühere

Autoren über diesen Punkt nicht aus, und soll aus verhältnismäßig geringer Anzahl von Beobachtungen noch kein endgültiger Schluß gezogen werden.

Mit Sicherheit kann aber gesagt werden, daß das Magensarkom keine ausgesprochene Alterskrankheit wie das Carcinom ist, sondern sich gerade am häufigsten um die fünfziger Jahre einstellt.

Die klinischen Erscheinungsformen des Magensarkoms sind überaus mannigfaltig. Eine ganze Reihe Fälle wurde beschrieben, bei denen die Erkrankung völlig symptomlos verlief, mehrere sogar waren Zufallsbefunde auf dem Sektionstisch. Aber auch bei allen anderen Magensarkomfällen war der Beginn der Erkrankung nicht mit Sicherheit zu erkennen.

Das verwundert auch nicht, wenn man bedenkt, daß der Beginn einer Geschwulstbildung an inneren Organen meist keine oder doch erst später auftretende Symptome liefert. Oftmals werden in der Anamnese Magenerkrankungen angegeben, welche seit langen Jahren, mehrmals sogar seit 40 Jahren bestanden und sich dann in einer mehr umschriebenen letzten Zeit verschlechtert und neue Erscheinungsformen gezeigt haben. Solche Fälle beschreibt besonders Hünermann. Auch Magengeschwüre sind häufig Vorgänger einer späteren Sarkomerkrankung. Berücksichtigt man dann noch die mögliche maligne Entartung gutartiger Geschwülste des Magens, insbesondere von Myomen, welche oft jahrelang symptomlos verlaufen, so wird sich eine genaue Zeitangabe für den Beginn der Sarkomentwicklung überhaupt nicht mit Sicherheit machen lassen.

Drei Fälle der neueren Literatur lassen eine etwas genauere Beurteilung zu, der bereits schon einmal angeführte von Schindler, der bei 60jähriger Patientin, welche seit 4 Monaten über Erbrechen, Appetitlosigkeit, saures Aufstoßen und Gewichtsabnahme klagte, zweimal gastroskopierte im Abstand von 4 Monaten. Bei der ersten Gastroskopie waren außer flächenförmigen Schleimhautblutungen keine wesentlichen Veränderungen zu sehen. Nach 4 Monaten waren schwerste Schleimhautveränderungen, grobe Fleckung mit riesigen flächenförmigen Haemorrhagien mit teilweiser warziger oder halbkugliger Vortreibung zu sehen, ferner an der Vorderwand der großen Curvatur die Bildung starrer Leisten und Bänder, welche höckerig, knollige Beschaffenheit zeigten. Die Diagnose wurde mangels Erfahrungen auf Gastritis chronica proliferans haemorrhagica einer ungewöhnlichen Art gestellt, eine Probelaparatomie wurde von der Patientin abgelehnt. 3 Monate nach der zweiten Gastroskopie wird die Patientin erneut aufgenommen in desolatem Zustand, drohende Peritonitis, hohes Fieber. Stuhl Sanguis positiv. Röntgenologisch wurde jetzt der Verdacht auf einen extraventriculären Tumor ausgesprochen, der auf die kleine Curvatur bzw. auf das Duodenum Druckerscheinungen ausübe. Bei der Sektion fand sich ein Lymphosarkom mit Perforation.

Hier ist also die Verlaufsdauer ungefähr bestimmt. In Anbetracht des noch geringen Gastroskopie-Befundes bei der ersten Untersuchung kann der Beginn der Tumorentwicklung mit dem ersten Auftreten der Beschwerden ziemlich sicher zeitlich übereinstimmend angenommen werden. Nach 1 Jahr und 1 Monat führte also dieses Lymphosarkom zum Tode. Der zweite Fall, bei welchem sich die Entwicklung

mit einiger Sicherheit bestimmen läßt, wird von Finsterer beschrieben. Bei einem Patienten wird bei einem sicheren Ulcus duodeni eine Resektion zur Ausschaltung vorgenommen, da ausgedehnt Verwachsungen bestanden. Nach der Operation Wohlbefinden, 15 kg Gewichtszunahme. Nach einem halben Jahr aber erneute Gewichtsabnahme, 1½ Jahre nach der Operation ist ein Tumor palpabel. Bei der Operation zeigt sich ein faustgroßer Tumor im zurückgelassenen blinden Magenteil. Das Ulcus ist unter Narbenbildung verheilt. Histologisch wird der Tumor auf Polymorphzelliges Sarkom mit ziemlich großen Rundzellen diagnostiziert. Nach einem halben Jahr stirbt der Patient an Lebermetastasen.

Also auch in diesem Fall ist die Verlaufsdauer nicht wesentlich über 1½ Jahre ausgedehnt, wobei noch berücksichtigt werden muß, daß hier therapeutisch gegen das Sarkom vorgegangen wurde, auch eine Röntgennachbestrahlung stattfand.

Der dritte Fall von Jaki wird als ein von der Submocosa ausgehendes undifferenziertes Sarkom von reticulärer Struktur beschrieben, bei einer 23jährigen Frau, bei welcher anläßlich einer Appendektomie auch der Magen kontrolliert wurde und kein pathologischer Befund erhoben werden konnte. 87 Tage nach dieser ersten Operation war der Tumor entstanden.

Nach Hesse ist die durchschnittliche Verlaufsdauer des Magensarkoms 22 Monate, in der älteren Literatur finden sich Angaben über wesentlich geringere bis zur Verlaufsdauer von mehreren Jahren. D. C. Balfour und Mc. Mann veröffentlichen aus der Mayoklinik 54 Fälle von Magensarkom, bei denen im Durchschnitt der Beginn der Beschwerden 18 Monate vor der Operation lag, die Lebensdauer nach der Resektion war 11 Monate, davon lebten 5 Patienten noch nach 5 Jahren, einer noch nach 9 Jahren. Die Fälle der letzten 10 Jahre weisen einen postoperativen Verlauf von 6 Monaten bis zu 3 Jahren auf, Dahs beschreibt sogar einen Fall von Fibroneuresarkom bei einem 16 Jahre alten Mädchen, daß noch 10 Jahre nach der Operation recidivfrei geblieben war. Frühere Zusammenstellungen ergaben ähnliche Zahlen, so fanden Yamane einen Verlauf von 1½ Jahre post operationem, betont aber gleichzeitig die Möglichkeit der Dauerheilung bei rechtzeitiger Operation. Bei einer Zusammenstellung von 187 Fällen aus der Literatur wurden von 46 operierten Fällen 16 = 34 % geheilt. Es besteht kein Zweifel, daß man bei der Beurteilung der Verlaufsdauer des Magensarkoms unterscheiden muß zwischen der Art desselben. Es hat sich gezeigt, daß die gestielten derben Magensarkome eine längere Entwicklungsdauer haben und geringere Symptome machen als die anderen Formen. Nach Hesse jedoch würde das Sarkom ebenso maligne, wenn nicht sogar maligner sein als das Magencarcinom, eine Annahme, welcher von Konjetzni nicht beigepflichtet wird und welche, wenn man die vielen Fälle erfolgreicher recidivfreier Magensarkomoperationen betrachtet, auch durchaus unwahrscheinlich wird.

Die Formen, unter denen das Magensarkom klinisch in Erscheinung tritt, sind, wie schon gesagt, sehr variabel. Angefangen von einer unbestimmten Mattigkeit und Appetitlosigkeit bis zu Völlegefühl, Erbrechen, Gewichtsverminderung, Blutungen finden wir alle die-

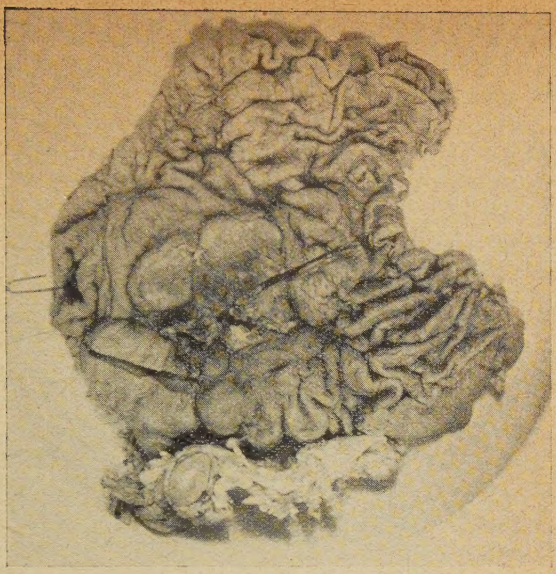

Abb. 1

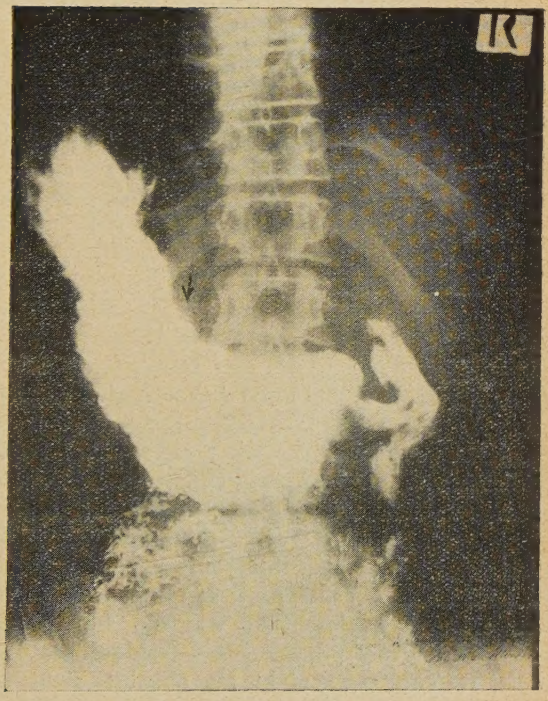

Abb. 2

jenigen Symptome wieder, welche auch beim Magencarcinom auftreten und ist aus diesen Gründen allein ein Abgrenzen gegen dieses unmöglich. Die Kachexie, welche nach einigen Autoren beim Magensarkom erst später auftritt (Kolominski, Eskudero) ist wahrscheinlich nur dann zu beobachten, wenn es sich um einen Tumor handelt, welcher langsam wächst, wie die exogastrischen.

Der Magenchemismus ist ein weiterer Faktor, welcher durch seine Änderungen besonders bei den Geschwülsten die Diagnosestellung sichert. Ganz im Gegensatz zum Carcinom herrscht aber beim Sarkom über die Veränderungen des Chemismus noch keine Klarheit. Hesse beobachtete 28 Fälle, in denen Aciditätsbestimmungen gemacht waren, von diesen zeigten 20 das Fehlen freier Salzsäure, in der Minderzahl bestand neben dem Fehlen der freien HCl noch eine geringe Gesamtacidität. Konjetzny fügt diesen 28 Fällen noch 5 eigene Beobachtungen hinzu, bei denen in 3 Fällen freie HCl vorhanden war, einmal sogar eine erhebliche Übersäuerung von 54 : 78 HCl. Unter den Beobachtungen der letzten 10 Jahre ragt die Zusammenfassung der Mayoklinik von Balfour und Mc. Mann hervor, welche bei 54 Fällen in 60 % freie HCl fanden. In den anderen in dieser Zeit beschriebenen Fällen findet sich nur in 17 Malen eine Untersuchung der Magenacidität, und von diesen 17 Fällen sind in 7 freie HCl vorhanden, Milchsäure nur in 4 Fällen. Die Gesamtacidität derjenigen Fälle, welche keine freie HCl enthielten, bewegt sich zwischen 5 und 16, im Mittel 7. Aus diesen Befunden geht also hervor, daß selbst bei völliger Ausbildung des Magensarkoms die chemische Funktion noch nicht gestört zu sein braucht.

Die Blutbefunde sind bei den bisherigen Zusammenfassungen noch recht spärlich, was damit zusammenhängt, daß die meisten Autoren, wenn überhaupt, nur zu einer Bestimmung des Haemoglobingehaltes und der Zahlen für rote und weiße Blutkörperchen kommen. Auch unter den Veröffentlichungen der letzten Jahre sind die Angaben hierüber selten. Genauere Zahlen fanden sich bei den Fällen von:

Schindler		51 %	2,7	7 200	85,5	0,5	3	11		
Kolbe		48 %	4,0	12 900	79		5	14	2	
Kadrnka		35 %	1,09	6 500	76					
Eigene Beobachtung	1	85 %	4,1	9 100	61		7	25	1	5
	2	28 %	—	—	68		9	12	6	6

Neben diesen finden sich bei allen Autoren als übereinstimmender Befund die Verminderung des Hämoglobingehaltes, der jedoch wohl weniger als sarkomspezifisch, sondern als Ausdruck der Kachexie und der Intoxikation von Seiten des Tumors aufzufassen ist.

Eine wichtige Blutuntersuchungsmethode ist aber überhaupt noch nicht angewandt worden: die Bestimmung der Blutsenkungsgeschwindigkeit. Nur Shioda führt sie bei einem polymorphzelligen Sarkom an, die ist stark beschleunigt: 96 : 112 nach Westergreen. In einer weiteren eigenen Beobachtung war sie bei einem Lymphosarkom 12 : 30 nach Westergreen. Die beschleunigte Blutsenkungsgeschwindigkeit, welche zwar nicht als absolut sicheres Symptom eines malignen Tumors, so doch als oft starker Stützpfeiler der Diagnose und Indikationsstellung fungiert, ist sicherlich auch für das

Abb. 3

Abb. 4

Magensarkom in ähnlichem Sinne zu verwerten. Leider sind gerade hier die bisherigen Untersuchungen so gering, daß ein Schluß noch nicht zulässig ist. Die Vermehrung der Leukocyten, welche von einigen Autoren als pathognomonisch für Magensarkom angesehen wurde, ist wahrscheinlich als entzündliche Leukocytose infolge Tumorzerfall und Schleimhautentzündungen zu erklären. Auch in dem oben angeführten Fall von Kolbe handelt es sich um eine Perforationsperitonitis, welche den Leukocytenanstieg bedingen dürfte.

Ganz besonders wichtig ist für das klinische Bild die Palpabilität des Tumors. Es sind Fälle beschrieben worden, in denen der Tumor schon lange vor dem Auftreten der ersten Beschwerden palpiert wurde. B. Schiller z. B. beschreibt einen Fall, bei dem der Tumor schon 9 Jahre vorher als Zufallsbefund festgestellt worden war, dann erst begann Symptome zu machen, und auf dem Sektionstisch sich als Leiomyoma sarkomatosum offenbarte. Sicherlich handelt es sich dann in diesen Fällen häufig um im Anfang gutartige Tumoren, welche maligne entarten, und erst vom Zeitpunkt ihrer Entartung Beschwerden verursachen, jedoch finden sich auch ebenso oft ganz große symptomlose Magensarkome, welche nicht aus einem gutartigen Tumor entstanden sind. Alle diese Fälle, in denen der palpable Tumor das eigentliche Krankheitszeichen ist, sind jedoch selten. Wichtiger ist es, den Tumor bei schon bestehenden Beschwerden überhaupt zu tasten. O. Hesse gibt an, daß der Tumor bei 187 seiner Fälle in 84,5 % tastbar gewesen sei, andere Autoren geben geringere Zahlen an, unter den hier zusammengestellten Fällen der letzten 10 Jahre finden sich 52 % tastbare Tumoren. Die Formen der getasteten Geschwülste sind überaus manigfaltig. Es finden sich feinhöckrige, gelappte, kuglige, walzenförmige, weiche und fluktuierende Tumoren. Auch der Ort ist wechselnd. Meist wohl im Epigastrium tastbar oder im linken Hypochondrium, finden sich auch Magensarkome, welche bis zum Nabel und sogar bis ins kleine Becken abgesunken sind. Besonders die gestielten Sarkome machen gern diese Erscheinungen. Die Beweglichkeit und Abgrenzbarkeit gegen die Umgebung fallen bei der Untersuchung mehr, bei der Beurteilung der Operabilität eine Rolle, zur Stellung der Diagnose sind sie nur im Verein mit den anderen Untersuchungsmethoden, besonders der Röntgendurchleuchtung, zu verwerten. Die Tatsachen, daß das Magensarkom in einem ziemlich hohen Prozentsatz tastbar ist, verschafft ihm einen Vorrang vor dem Magencarcinom, das nach Ewald nur in 20 % tastbar ist.

In der Regel werden, wenn eine sichere Diagnose auf einen Magentumor gestellt werden soll, auch die Röntgenstrahlen zur Hilfe genommen. Die Fortschritte, welche auf diesem Gebiete seit der grundlegenden Arbeit über Magensarkom von O. Hesse erreicht wurden, sind nicht in kurzen Worten darzulegen. Hesse selbst mißt der Röntgenuntersuchung großen Zukunftswert bei und hält die Chancen einer Röntgendiagnosestellung für das Sarkom sogar günstiger als für das Carcinom. Andere Autoren stellen Röntgenbefunde, wie Pylorusweite infolge Infiltration, Fehlen von Magenlumenveränderungen u. a. m. als für Sarkom pathogenetisch auf, zu allen diesen Erörterungen ist aber zu sagen, daß sowohl die Methoden wie auch die Hilfsmittel bei der Röntgenographie vor 10 Jahren noch nicht

geeignet waren, feinere Differentialdiagnostische Untersuchungen durchzuführen oder zu befriedigenden Resultaten zu führen. Einfache, pralle Füllungen des Magens mit Kontrastmitteln ließen feinere Veränderungen übersehen, die Untersuchungsmethoden in spärlicher Schicht und durch Kompression werden wohl erst seit der grundlegenden Arbeit Bergs allgemein angewendet. Aber auch rein technische Neuerungen, Festhalten von Augenblicksbildern im Ablauf durch „Schuß" zum Beispiel haben bei allen früheren Röntgenuntersuchungen nicht Anwendung gefunden. 1921 findet Konjetzni nur 13 Magensarkomfälle, welche röntgenologisch untersucht wurden, in keinem Fall konnte die Diagnose auf Sarkom gestellt werden, auch noch 1925 betont Hünermann, daß die Röntgendiagnosestellung unmöglich, ja sogar unwichtig sei. Die Veröffentlichungen, welche seither gemacht wurden, betrafen meist einzelne Fälle, bei denen auch nur in einem einzigen Falle vor der Operation die Diagnose auf Sarkom gestellt war. Die hauptsächlichsten Diagnosen lauten: Ulcus oder Magencarcinom.

Die oben beschriebenen drei Erscheinungsformen des Magensarkoms machen auch vor dem Röntgenschirm grundverschiedene Bilder. Das endogastrisch wachsende Sarkom ist in letzter Zeit häufiger röntgenologisch untersucht und die Befunde festgehalten worden. Besonders haben Geymüller und Kadrnka und Sierro vorzügliche Bilder von endogastrischen Sarkomen veröffentlicht. Während Geymüller noch bei praller Füllung Aufnahmen machte, untersucht Kadrnka bereits in spärlicher Schichte. Besonders der letztere betont, daß ein etwa bestehendes endogastrisches Sarkom durch Prallfüllung vollkommen verdeckt werden kann. Ein wichtiges Zeichen bei einem solchen pilzförmigen Tumor ist zur differentialdiagnostischen Abgrenzung gegen andere, besonders carcinomatösen Tumoren, daß die Oberfläche der gestielten Sarkome mehr glatt und regelmäßig ist, während jene zottig, gelappt und unregelmäßig erscheint. Diese Unterschiede sind heute durch Röntgenuntersuchungen mit geringen Breimengen und mit Kompression wie bei der Schleimhautdarstellung leicht zu erkennen.

Auch bei den exogastrischen wachsenden Sarkomen kann eine Röntgenuntersuchung die Diagnose bringen. Der Stiel des Tumors verursacht an seiner Ansatzstelle am Magen eine Ausstülpung, welche zur Ulceration kommen kann, ja sogar kann ein regressiv cystische veränderter Tumor durch den Stiel hindurch nach dem Magen perforieren. Auf dem Röntgenschirm manifestiert sich eine Ausstülpung, besonders wenn sie noch ulceriert ist als ein Ulcus und, wie schon gesagt, wird auch diese Diagnose häufig gestellt. Wenn man die beim Sarkom häufigen normalen Säurewerte noch dazu zieht, so kann diese Fehldiagnose auch erklärlich sein. Dem Röntgenologen müssen aber auch die klinischen Erscheinungsformen des untersuchten Patienten genau bekannt sein, und das Zusammentreffen mehrerer Symptome dürfte ihm dann die Diagnosestellung auf Sarkom ermöglichen.

Es läßt sich kein starres Schema aufstellen, nach dem man mit Genauigkeit Sarkom und Carcinom auseinanderhalten kann vor dem Röntgenschirm, die Röntgenuntersuchung ist ja auch nicht die einzigste Untersuchung, welcher der Patient unterzogen wird. Es muß

daher auch immer wieder betont werden, daß nur das Gesamtbild der oben beschriebenen klinischen Erscheinungsformen die Diagnosestellung ermöglichen kann, und die großen Hoffnungen, welche man früher auf das Röntgen gestellt hatte, in dieser Erkenntnis einer weiteren Verfeinerung und Ausbau der klinischen Untersuchungsmethoden bedürfen.

Die Erscheinungsformen der sich in der Magenwand entwickelnden Sarkome ähneln in fast jeder Hinsicht den Carcinomen. Die Unterscheidungsmerkmale, welche einzelne Autoren anführen, wie klaffender Pylorus, unverletzte Magenschleimhaut, die nur stark vorgebuckelt wird, die Weite des Magenlumens ohne Skirrus, Praedilektionsstellen an den Kurvaturen sind alle wieder von anderer Seite bestritten worden, so daß man sagen kann: für das intramural wachsende Sarkom lassen sich Wachstumsregeln nicht aufstellen. Auch bei Berücksichtigung aller klinischen Erscheinungsformen bietet sich daher beim intramuralen Sarkom dem Röntgenologen ein so wenig charakteristisches Bild, daß er zwar sagen kann: Tumor malignus, aber keine Wahrscheinlichkeitsdiagnose auf Sarkom möglich ist. Wenn wir also zusammenfassen, welche Symptome zusammenkommen müssen, um dem Röntgenologen eine Diagnosestellung auf Sarkom zu ermöglichen, so sind dies:

Beim endogastrischen Sarkom:

Magensymptome, occultes Blut, Anaemie, Alter, beschleunigte Blutsenkung, palpabler Tumor, glattrandige Schattenaussparung, Fehlen von Lappen und Zotten, mäßige Infiltration der Ansatzstelle, Gewichtsabnahme.

Beim exogastrischen Sarkom:

Magensymptome oft gering, mehr Zug- und Verdrängungserscheinungen, Magenschleimhaut erhalten und wenig verändert, Ausstülpung mit tastbarem Tumor, Beweglichkeit desselben, Anaemie, Gewichtsabnahme.

Die Säureverhältnisse können nicht inwandfrei als Symptome herangezogen werden, jedoch muß daran gedacht werden, daß keine Störung der Acidität vorzuliegen braucht.

Auch eine Einblasung von Luft in den Bauchraum wurden zur genaueren Lokalisation und Feststellung des exogastrischen Tumors vorgenommen. Weitere Hilfsmittel von natürlich ausschlaggebender Wichtigkeit sind histologische Untersuchungen aus Hautmetastasen, wie sie mehrfach beschrieben wurden. Dann allerdings hat der Röntgenologe nur noch die Aufgabe der Lokalisation und Feststellung der Wachstumsart des Sarkoms, welche beiden Punkte für die Operation von ausschlaggebender Wichtigkeit sind. Ob die Gastroskopie in diesem Zusammenhang noch Bedeutung erlangen wird, ist nicht zu sagen. Der einzige oben zitierte Fall ist wenig aufschlußreich, und die ganze Methode durch ihre Apparatur noch ein so großer und gefährlicher Eingriff bei einer meist schon stark organ-geschädigten Person, daß die meisten Kliniker sich bis jetzt nur selten zu derselben haben bekennen wollen.

Das Lymphosarkom scheint nach der Ansicht einiger Autoren eine besondere Ansprechbarkeit auf Röntgenbestrahlungen zu haben, insbesondere werden Nachbestrahlungen nach Operationen von den

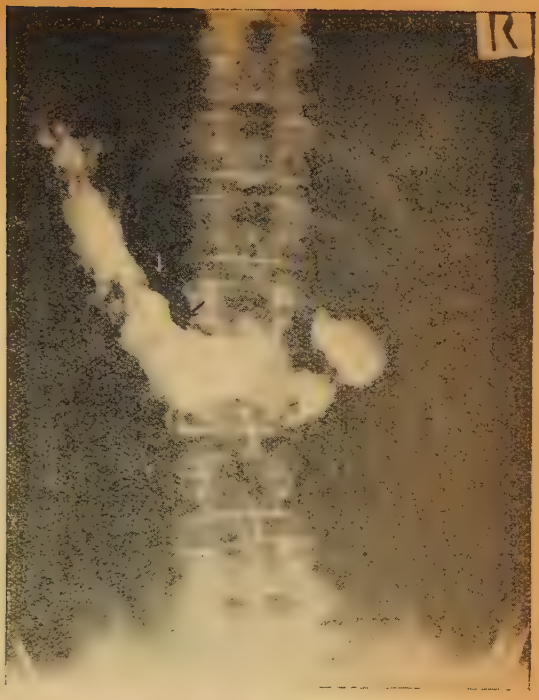

Abb. 5

Abb. 6

Abb. 7

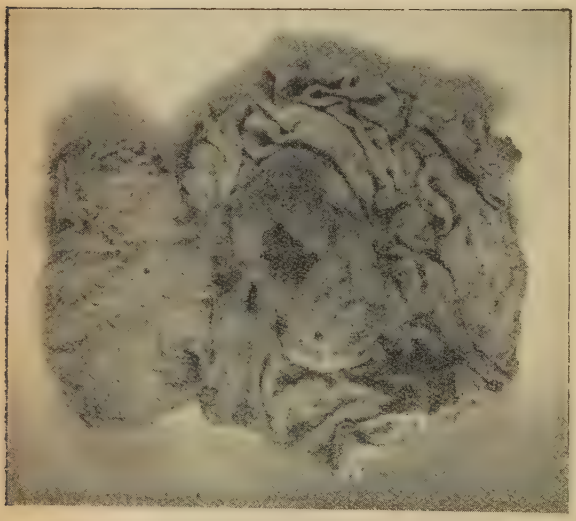

Abb. 8

meisten empfohlen (Reeves, Kolominski, Dahs, Finsterer u. a.), es besteht aber kein Zwiefel, daß auch die anderen sarkomartigen Tumoren auf eine Röntgennachbestrahlung günstig reagieren.

Im Folgenden mögen noch drei Fälle eigener Beobachtung von Magensarkom mitgeteilt werden, welche im Zusammenhang mit dem hier gesagten dazu beitragen sollen, das Bild des Magensarkoms, wie es sich dem Kliniker, Röntgenologen und Chirurgen bietet, zu vervollständigen, insbesondere werden in zwei Fällen die Röntgenbilder dem makroskopischen Präparat im Bild gegenübergestellt werden können. Die anatomischen Veränderungen sind beide Male im Röntgenbild vollständig ersichtlich.

Fall 1.

33jähriger Patient. Vorgeschichte: Als Kind nur Masern, sonst immer gesund gewesen. Seit 1924 verspürt Patient unbestimmte Beschwerden im ganzen Leib, welche sich allmählich mehr auf den Unterleib konzentrieren. Keine Schmerzen. 1925 wurde wegen dieser Beschwerden, welche als eine chronische Wurmfortsatzentzündung gedeutet wurden, eine Appendektomie vorgenommen, welche jedoch keine Besserung brachte. 1926 auf einer Reise im D-Zug plötzlich krampfartige Schmerzen im ganzen Oberbauch mit Ausstrahlungen entlang den Rippenbögen und den Rücken. Nach diesem Anfall verspürte der Patient nach fetten Speisen etwas Übelkeit, späterhin auch leichten Druckschmerz an dem rechten Rippenbogen. Der Zustand verschlimmerte sich ständig, seit 1927 treten bei Fahrten über holpriges Pflaster immer Erbrechen und kolikartige Schmerzen im Oberbauch auf. Fleisch und Wurst wurden nicht mehr vertragen. 1932 tratt dann plötzlich eine stärkere Verschlechterung auf, Patient hatte viel Blähungen und nach wenigen Bissen bereits ein starkes Völlegefühl. Nach reichlichem nicht saurem Aufstoßen trat Erleichterung ein. Im Juni 1933 treten dann erneute Schmerzen und mehrfaches Erbrechen nach Erschütterungen ein, die Schmerzen kommen jetzt etwa 2½ Stunden nach dem Essen in der Mitte des Oberbauches, kein Sodbrennen, kein Nachtschmerz, kein Ikterus. Seit 6 Monaten hat Patient 10 kg an Gewicht abgenommen.

Befund bei der Einlieferung: Mittelgroßer, abgemagerter Patient, Gewicht: 58 kg. Schlaffe in Falten abhebbare Haut. Thoraxorgane o. B. Abdomen: Leber und Milz nicht tastbar, leichter Druckschmerz im ganzen Epigastrium. Kein Tumor tastbar, Appendektomienarbe, reizlos. ZNS. o. B.

Blutbefund: Hb. 80 %, Ery. 3,760 000, Leuco 6500.

Differentialbild: Baso: —, Eo: —, Myelo: —, Jugend: 7, Stab: 1 %.
Segment: 70 %. Lympho: 28 %, Mono: 1 %.
Leichte Aniso- und Poikilocytose.

Blutsenkungsgeschwindigkeit nach Westergreen: 15 : 34 (erhöht)
Urobilinogen im Serum 0,73 mg %.
Fraktionierte Ausheberung:

	Nüchternwerte:				Nach Probetrunk:				
Freie HC1:	6	28	34	0	17	17	22	20	24 (normal)
Gesamt HC1:	25	20	20	7	25	32	44	30	24 (normal)

Urin: Alb. 0. Sacch: 0. Urobilinogen nicht vermehrt.

Sediment: Vereinzelte Ery, sonst o. B.
27. 4. 34: Magendurchleuchtung:
Ulcus ventriculi der kleinen Curvatur mit schwerer Begleitgastritis.

Nach dieser Diagnose erhält der Patient Ulcusdiät nach Kalk, zeitweise noch immer krampfartige Schmerzen im Oberbauch. Es tritt zwar eine Gewichtszunahme von 1,5 kg auf, sonst ist aber der Zustand nicht zu beeinflussen. Daher wird nach 14 Tagen eine erneute Magendurchleuchtung vorgenommen. Mit der Röntgendiagnose: Sicheres Ulcusventriculi mit schwerster Gastritis. Ein am 12. Mai wiederholter Blutstatus zeigt keine wesentlichen Veränderungen.
Senkung nach Westergreen: 8 : 24 mm.
Hb. 85 %, Ery 4 192 000, Leuco 9100.
Differentialbild: Baso: 1 %, Eo: 1 %, Myelo: —, Jugendl: —,
Stab: 5 %.
Segment: 61 %, Lymph: 25 %, Mono: 7 %.

Es wird nunmehr am 14. Mai eine Larostidinkur begonnen. Am 1. Juni ist neben einer geringen Gewichtseinbuße eine fahl gelbliche Gesichtsfarbe besonders bemerkt. Im Stuhl ist die Untersuchung auf okkultes Blut positiv. Blutsenkung und Hb. Zahl ist unverändert. Eine nochmalige Nachkontrolle mit Röntgen am 6. Juni 1934 — also 6 Wochen nach der ersten Untersuchung — ergibt dann den Befund:

Es handelt sich mit größter Wahrscheinlichkeit um einen malignen Prozeß im Magen, vielleicht ausgehend von einem Ulcus der kleinen Carvatur.

Der Patient wird nunmehr zur Operation überwiesen. Bei der Operation finden sich mehrere bis walnußgroße Tumoren an der kleinen Curvatur und am Angulus (siehe Abb. 1).

Die histologische Untersuchung ergab folgenden Befund: „Die noch erhaltene Schleimhaut zeigt normale Beschaffenheit ohne jedes Tiefenwachstum. Unter der ulcerierten Schleimhaut in der Submucosa eine diffusinfiltrierend wachsende Neubildung von vorwiegend rundzelligem Charakter. Die Zellen sind strangförmig und bündelförmig angeordnet und zum großen Teil von fibrillären Massen umsponnen. Gelegentlich ist eine größere Polymorphie und mehrkernige Elemente zu beobachten, so daß Bilder entstehen, welche an atypische Lymphogranulomatose erinnern. Dem Gesamtcharakter nach dürfte die Neubildung am besten als Sarkom bezeichnet werden."

Daß in dem vorliegenden Fall die Diagnose auf Ulcus lautete, und der beginnende Tumor nicht erkannt wurde, ist nach allem bisher Gesagten nicht verwunderlich. Eine retrospektive Betrachtung der Röntgenaufnahme ist aber dazu angetan, diejenigen Eigentümlichkeiten aufzudecken, welche bei einer zukünftigen Beurteilung eines ähnlichen Falles die Diagnosestellung erleichtern können. Auf der ersten Übersichtsaufnahme (Abb. II) zeigt sich im ganzen Magen ein ziemlich grob verändertes Schleimhautrelief. An der kleinen Kurvatur stellt sich ein Plus dar, welches als ein sicheres Ulcus angesehen wird. Auffällig ist die eigentümlich flockige, wolkige Darstellung dieser Ausstülpung, welche für einen Ulcuskrater an sich ganz uncharakteristisch ist, sondern mehr dafür spricht, daß an dieser Stelle sich nicht eine alle Schichten der Magenwand glatt durchtrennende Ulcusnische, sondern mehr ein Krater mit rissiger Innenfläche, in welcher kleine

Kontrastbreimengen hängen bleiben, befindet. Auch der Ulcuswall ist nicht ausgeprägt. An der dieser Stelle entsprechenden Majorcurvaturseite und am Antrum sieht man ebenfalls Aussparungen, welche für einen Tumorbeginn sehr suspekt sind. Auf den geschossenen Aufnahmen, welche 14 Tage später angefertigt wurden, zeigt sich auf Abbildung III wieder die wolkige Ausstülpung an der kleinen Kurvatur am Angulus, aber auch bereits am Antrum größere Aussparungen, die besonders auf der Abbildung IV als runde, glatt begrenzte Aufhellung zum Ausdruck kommen, welche an das von Berg veröffentlichte Bild einer intragastralen Melanosarkommetastase erinnern. Der in dieser Abbildung sichtbare abwärts gerichtete Zapfen ist als perigastritische Veränderung zu deuten.

Die Aufnahmen sechs Wochen nach der ersten bieten dann bereits ein für einen malignen Tumor charakteristischen Befund. Bei spärlicher Breigabe (Abb. V) zeigen sich zunächst wieder die groben Veränderungen der Schleimhaut im ganzen Magen. Dann aber fällt sogleich die eigentümliche Form der Nische auf. Die glattrandige Abgrenzung derselben in drei Ebenen und die Abflachung würden für eine Abdeckung sprechen, bei praller Füllung (Abb. VI) zeigen sich aber einige feine Zipfel und Ausziehungen an dieser Stelle, welche eher als Anzeichen einer drohenden Perforation anzusehen sind. Auf beiden Bildern kommen die Aussparungen an der großen Kurvatur jetzt noch deutlicher zum Ausdruck, während die Veränderungen am Antrum nicht deutlich sind.

Bereits bei der zweiten Durchleuchtung fiel auf, daß der Brei sich offenbar gleich hinter dem Angulus durch eine enorme Enge hindurchzwängen müsse, auch bei der letzten Durchleuchtung gibt der Röntgenologe wieder diese Angabe. Auf der Abbildung V ist dieselbe auch dargestellt.

Eine retrospektische Richtigstellung einer Diagnose kann nicht den Zweck haben, etwas nachträglich verbessern zu wollen, sondern den klinischen und Operationsbefund mit einem unsicheren Röntgenbefund in Übereinstimmung zu bringen.

Fall II.

63jähriger Patient. Immer gesund gewesen, klagt seit ½ Jahr über Abnahme der Leistungsfähigkeit und Luftmangel bei größeren Anstrengungen. In der letzten Zeit ist auch ein Druckgefühl in der Magengegend hinzugekommen, der Patient liebte es, sich seinen Leib sehr stark massieren zu lassen, dabei hat angeblich der Masseur vor ¼ Jahr einen bisher nicht vorhanden gewesenen Tastbefund gemacht. Gewichtsabnahme von 8 Pfund in 8 Tagen.

Lokalbefund: Starke Rektusdiastase, Leib i. G. weich, Resistenzgefühl im Oberbauch, Klopfschmerzhaftigkeit. Leber m. d. Rippenbogen abschließend, Milz nicht palpabel.

Magensaft: Säurewerte 2 freie Säure auf 20 gebundene Säure nach Ewald. Mikroskopisch einige Erythrocyten.

Stuhl: Teerstuhl.

Blutbild: Hb 28—35 %.

Diff.-Bild: Baso —, Eo 6 %, Stab 5 %, Seg 68 %, Lympho 12 %. Außerdem fanden sich Macro —, Micro —, Mono 9 %,

Poikilocyten Polychromasie +++ und basophile Punktierung +.

Bei der Magendurchleuchtung (Abb. VII) imponiert sofort ein an der Curvatura major nach hinten zu gelegener Defekt mit großem Krater und Randwall, der Kontrastbrei setzt sich bei Druck durch das Ulcus in etwa Bleistiftdicke nach hinten ungefähr 8 cm weit fort. Diagnose: Tumor mit Perforation in den Magen. Der Patient erhielt eine Bluttransfusion, nach welcher der Hb auf 53 % anstieg, etwa 10 Tage danach traten dann plötzlich Symptome einer Magenperforation auf, so daß eine Laparatomie vorgenommen wurde. Bei der Betastung des Magens fühlte man an der Hinterwand ungefähr in der Mitte einen deutlichen Ulcuskrater von etwa Markstückgröße, der weit in die Tiefe zu reichen schien. Bei dem Versuch, den Ulcuskrater von Retroperitoneum abzulösen, zeigte sich, daß dieser in einen weit über zweimannsfaustgroßen Tumor überging, der sich nicht in den Magen hinein, sondern außerhalb des Magens entwickelt hatte. Es wurde zuerst das Ulcus losgelöst, dann der Tumor reseziert, anschließend der Magen quer reseziert und die beiden Stümpfe End zu End wieder vereinigt. Die Diagnose auf Magen s a r k o m wurde schon bei der Operation gestellt und durch die histologische Untersuchung bestätigt. Es handelte sich um ein gemischt rund- und spindelzelliges Sarkom von relativ geringer Kernvariabilität. Nur ganz vereinzelt fanden sich Mitosen.

Bei der Betrachtung des Präparates (siehe Abb. VIII) fand sich dicht neben dem großen Ulcus noch ein zweites kleineres, welches durch einen zweiten Gang mit der Tumorhöhle in Verbindung stand.

Am 5. Tage erlag der Patient einer diffusen Peritonitis.

Auch bei diesem Falle ist bei Berücksichtigung aller Symptome eine Diagnosestellung auf Sarkom möglich gewesen, wozu in erster Linie der oben beschriebene Röntgenbefund, die geringen subjektiven Beschwerden, der Tatbestand, ferner die geringen Säurewerte und die Anämie beitragen konnten.

Fall III.

20jähriger Patient in sehr schlechtem Ernährungszustand wird vom Arzt überwiesen mit der Angabe, daß der bis dahin immer gesunde Patient seit einiger Zeit über Magenbeschwerden, Drücken und Aufstoßen geklagt habe. Bei der Betastung habe er einen Tumor im Epigastrium festgestellt und riet zur sofortigen Operation.

Status: Sehr elender, blasser Patient, Hb 35 %.

Lokalbefund:

Abdomen: Bei der äußeren Besichtigung fällt im linken Epigastrium ein walzenförmiger Tumor auf von etwa Zweifaustgröße, der ungefähr um 2 cm das Niveau seiner Umgebung überragt und sich mit der Atmung verschiebt. Der Tumor selbst fühlt sich hart an und scheint nur in der Mitte der Oberfläche von unebener, höckriger Gestalt zu sein. Die Magendurchleuchtung am 22. August 1928 ergibt:

Hakenmagen von gutem Tonus und guter Peristaltik und normaler Ausstreckung. Das Antrum zeigt pyloruswärts eine Zuspitzung und in jeder Lage eine geradlinig horizontale Begrenzung an der kleinen Kurvaturseite. Ferner sieht man auf der einen Aufnahme

eine mangelhafte Füllung des Antrums. Ein extragastraler Tumor kommt erst in zweiter Linie in Frage.

Am 24. August 1928 findet die Operation statt: Nach Eröffnung der Bauchhöhle findet sich am Magen ein mehr als doppeltfaustgroßer Tumor von walzenförmiger Gestalt, der die ganze Mittelpartie des Magens von der kleinen bis zur großen Kurvatur reichend eingenommen hat. An den unteren Teil des Tumors ist das Quercolon herangezogen und so fest verwachsen, daß es unmöglich erscheint, dasselbe vom Tumor loszutrennen. Beim Hochschlagen des Quercolons ergibt sich, daß der Tumor auch das Mesocolon durchwachsen hat, so daß es ganz unmöglich ist, das Quercolon mit seinem dazugehörigen Mesocolon von dem im Magen gesessenen Tumor abzutrennen. Da der im Magen befindliche Tumor resezierbar erscheint, wird die Resektion des Magens und eines Teiles des Quercolons, in dessen Mesocolon der Tumor hineingewachsen ist, vorgenommen. Die Magenresektion wird nach Polya-Reichel durchgeführt, während nach Resektion des Dickdarms die Dickdarmanastomose End zu End ausgeführt wird.

Nach der Operation zunächst Wohlbefinden, dann aber unter zunehmender Kachexie und Anämie unter den Zeichen einer diffusen Peritonitis. Exitus letalis.

Der histologische Befund: Magenquerschnitt:

Die Schleimhaut ist überall gut erhalten, die Muskularis mucosae setzt sich scharf gegen die submucosa ab, letzterer wird, ebenso wie die Muskelschichten von teils diffus, teils in Bändern und Strängen in die Muskulatur hineinwachsenden Tumormassen durchsetzt, welche aus kleinen Rundzellen aufgebaut sind. Diese werden einzeln und in Gruppen von feinen kollagenen Fasern umsponnnen. An einzelnen Stellen auch breitere Bindegewebsbänder.

Flachschnitt aus der Magenwand: Das Gewächs zeigt hier den gleichen Bau wie oben beschrieben. Es finden sich zahlreiche Kernantypien und Mitosen.

Diagnose: Kleinzelliges Rundzellensarkom.

Zusammenfassung:

1. Bei einer Magensarkomhäufigkeit von etwa 1 % gegen andere Magentumoren ist die Diagnosestellung wegen der größeren Operabilität wichtig.
2. Es werden eine Anzahl von Symptomen des Magensarkoms besprochen, welche im Verein mit der Röntgenuntersuchung zu der Diagnosestellung verhelfen sollen.
3. Darstellung von drei beobachteten Fällen von Magensarkom, welche einige Besonderheiten aufweisen.
4. Gegenüberstellung von Operationspräparat und Röntgenbefund bei zwei Fällen.

Lebenslauf.

Der Verfasser dieser Arbeit, Wolfgang Roth, evangelischer Konfession, wurde am 15. Oktobr 1907 als Sohn des Fabrikbesitzers Arthur Roth zu Reichenbach in Schlesien geboren. Er besuchte das Friedrich-Werdersche Gymnasium zu Berlin, welches er Herbst 1926 verließ mit dem Zeugnis der Reife, um sich dem Studium der Medizin zu widmen. Die ärztliche Vorprüfung bestand er in Berlin im Sommer 1929, die ärztliche Prüfung am 27. August 1933. Während des praktischen Jahres war der Verfasser an der I. Medizinischen Klinik und Poli-Klink der Charité Berlin tätig.

Literatur

1. D. Cheever (Boston): Clinical aspects and treatment of primary lymphosarkoma and intestines. Ann. Surg. 96: 11/923, 1932.
2. V. C. Hunt (Los Angeles): Partial gastrectomy for lymphosarkoma in Chilhood. Ann. Surg. 96 : 210/214, 1932.
3. T. Shioda: Über einen Fall von Magensarkom. Zentrbl. Chir. 1934, Nr. 4.
4. R. I. Reeves, Sarkoma of the stomach. Radioloy 15 : 567—573, 1930.
5. F. I. Therstappen: Über Magensarkom. Fortschr. Med. 1928 II, 841—843.
6. S. Basch: The differenzal Diagnosis between cancer and other gastric conditions essentialy associated with subacidity. Med. Journ. Bd. 123, Nr. 1, 44—48, 1926.
7. R. D'Aunoy and A. Zoeller: Sarkoma of the stomach. Amer. I. Surg. N. s. 1 : 444—464, 1930.
8. Gage, H. Courtney, and C. Hunt: A case of sarkoma of the stomach. Brit. I Radiology, 5 : 718—719, 1932.
9. P. Escudero: Primäres Magensarkom. Trab. Clin. Escudero, 3 : 97—117, 1928.
10. B. Galavotti: Intorno a tre casi di sarkomi dello stomaco. Contr. anat.-path. Pathologica (Genova), 23 : 481, 650, 1931.
11. K. Deneke: Über zwei Fälle von metastasierenden Neurinomen des Magendarmkanals. Beitr.-path.-Anat. 89 : 242, 1932.
12. R. Blasi: Über Magensarkom. Tumori 14 Nr. 6, 1928.
13. W. Schlosserer: Beitrag zur Kasuistik der nichtkarzinomatösen Magengeschwülste. Wien. Klin. Wo. 33, 1918.
14. Jaki: Primäres Magensarkom. Dtsch. Zeitschr. f. Chir. 210 : 381, 1928.
15. v. Engelbrecht: Zur Kasuistik d. prim. Magensarkom. Virch. Arch. 246, 1923.
16. M. Yamane: Über das Magensarkom. Med. Zeitschr. Univ. Fukuoka, 1918 I.
17. R. Fritsche: Prim. Magensarkom im Kindesalter. Arch. Verd. Krkh. Bd. 24.
18. D. C. Balfour and I. C. McMann: Sarkoma of stomach. Surg. ect. 1930 Nr. 6.
19. Henke und Lubarsch: Grundr. d. spez. path. Anat. u. Hist. 1926, 4. Bd. I. Teil.
20. Askey, E. Vincent, E. M. Hall and K. S. Davis: Sarkoma of stomach, West I. Surg. ect. 39 : 839—847, 1931.
21. I. L. Ranschaff u. Th. R. Dickson: Ann. Surg. 97 : 68—73, 1933.
22. S. Kadrnka u. A. Sierro: Primary sarkoma of stomach. Arch. d. mal. de lapp. digestiv 23 : 51—87, 1933.
23. M. Cellina: Beitrag zur Kenntnis der prim. Magensarkome. Arch. ital. Anat. 2 : 609, 1931.
24. Wurzel: Magensarkom. Cas. lek. cesk. 1383—1385, 1932.
25. D. N. Fedorow: Über das primäre Magensarkom. Arch. f. klin. Chir. 159 : 119—123, 1930.
26. E. Geymüller: Über Sarkome des Magens. Deutsche Zeitschr. f. Chir. 140, 1917.

27. O. Hesse: Das Magensarkom. Zbl. f. d. Grenzgeb. Med. u. Chir. 15, 1912.
28. Hünermann: Arch. f. klin. Chir. Bd. 124.
29. Konjetzny: Erg. Chir. 1921, 114.
30. Orator: Virch. Arch. 256, 1925.
31. H. H. Berg: Röntgenuntersuchungen am Innenrelief der Verdauungskanäle, 1930.
32. M. Matyas: Ein Fall von prim. Lymphosarkoma ventr. Arch. klin. Chir. 1934, 179.
33. J. S. Hall: Sarkoma of stomach. Brit. med. J. 1928, 393.
34. W. Dahs: Zur Kasuistik des prim. Magensarkoms, 1927, 138.
35. H. Finsterer: Prim. Magensarkom nach Reaktion zur Ausschaltung eines Ulcus duodeni. Med Kl. 1922 Nr. 18.
36. D. Demel: Ein Fall von gestieltem Spindelzellensarkom des Magens. Arch. f. klin. Chir. 1924, 128.
37. Schindler: Die gastroskopische Diagnose des diffusen Lymphosarkoms des Magens. Kli. Wo. 1922, 42.
38. N. Bogoras: Über die gastro-duodenale Invagination durch Magensarkom. Zbl. Chir. 1930, 37.
39. H. Kolbe: Über ein in den Bauchdecken perforiertes Magensarkom. Kli. Wo. 1922 Nr. 42.
40. Ziesche u. Davidsohn: Grenzgeb. Med. u. Chir. 1909, 20.
41. S. Kolominski: Über Magensarkome. Vestn. Chir. 1929, 53.
42. A. Kosta: Linfosarkoma diffuso della parete dello stomaco. Cancro 1932, 3.
43. R. I. Willan: Sarkoma and trauma. Brit. I. surg. 1931, 18.
44. Ch. Ramm: Sarkom und Trauma. Mschr. Krebsbehpfg. 1933, 9.
45. Sternberg: Lehrbuch d. allg. Path. 1933.
46. E. Kessler: Das Magensarkom. Fortschr. Röntgenstrahlen 1934 Bd. 50/3.